Endokrine Chirurgie

Dr. Gergely Huszty PhD. FEBS

Endokrinen Organe

- 1. Schilddrüse
- 2. Nebenschilddrüse
- 3. Nebenniere
- 4. NET

MEN Syndromen

Allg. Chirurgie

Hypophysis, Hypothalamus - Neurochirurgie

Testis, Ovarium – Urologie, Gynekologie

SEMMELWEIS EGYETEM TRANSZPLANTÁCIÓS ÉS SEBÉSZETI KLINIKA

Schilddrüse

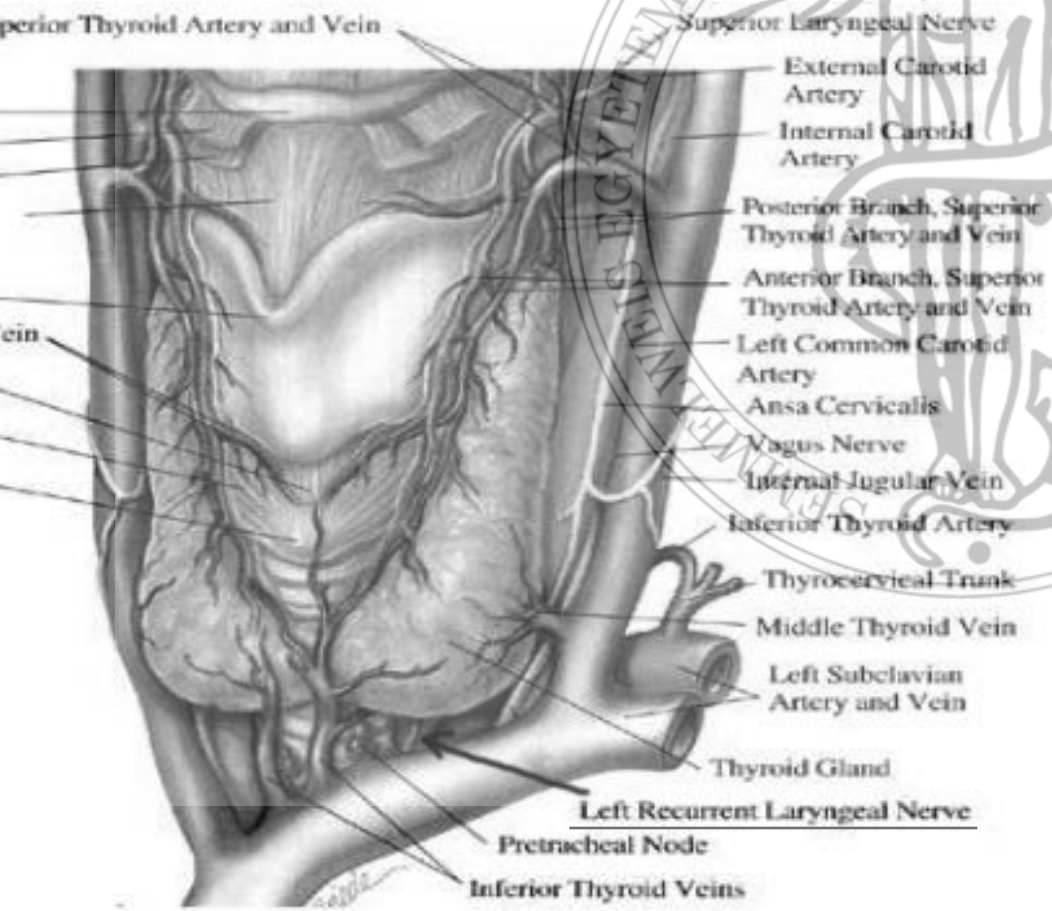

SEMMELWEIS EGYETEM TRANSZPLANTÁCIÓS ÉS SEBÉSZETI KLINIKA

Anatomie

- Lobus dexter, sinister, lobus pyramidalis
- A. thyreoidea sup. – A. carotis externa
- A. thyreoidea inf. - Truncus thyreocervicalis
- Plexus thyreoideus impar, med. Vene

Nebenliegenden Nerven:

n. laryngeus sup.

n. laryngeus inf. (n. reccurens)

Schilddrüse: Krankheiten - Etiologie

- Endemische Struma (Hypo-, Normo-, Hyperthyreotisch)
  - Vergrösserung (Iodmangel, Ernährung(Kohl) mit oder ohne Knoten – Autonomie möglich, meist multinodulär mit Degenerationszeichen: Kolloidzysten, Blutungszysten, Verkalkungen
- Hyperthyreose (manchmal ohne bedeutende Vergrösserung)
  - Autonomie/Adenome („toxisches Adenom“)
  - Basedow mit Klinikum (nicht unbedingt groß, oder Struma Basedowi)
- Spez. Entzündungen
  - Akut suppurativ (unhäufig, haematogen) – incision
  - DeQuervain (Et. Unklar, Monatenlang, heilt sp.)
  - Riedel (♀, Tumorverdacht, lokale Kompressionssymptomatik)
  - Hashimoto (meistens klein, Tumorverdacht, lokale Kompressionssymptomatik)
- Tumoren…

„Struma“ als Vergrößerung der Schilddrüse

- Endemische Struma: 80-90%
- Hyperthyreose: Basedow oder grosses Adenom: 10-20%
- Bösartige Tumoren = „Struma maligna“: 2-5%

Stadieneinteilung Struma

Stadium 1a	Palpatorische, aber nicht sichtbare Vergrößerung
Stadium 1b	Bei maximaler Halsreklination sichtbare Vergrößerung
Stadium 2	Bei normaler Kopfhaltung sichtbare Schilddrüse
Stadium 3	Stark vergrößerte Schilddrüse

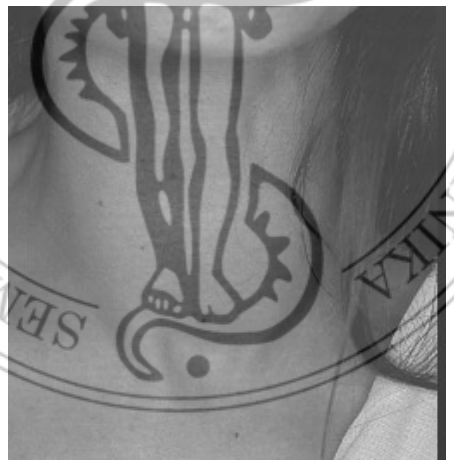

SEMMELWEIS EGYETEM TRANSZPLANTÁCIÓS ÉS SEBÉSZETI KLINIKA

Diagnosestellung

- Anamnese und körperliche Untersuchung
- Labor (Hormonwerte, Antikörper)
- Sonographie: Grösse (norm. <18-25ml), Echostruktur (Knoten – solid oder zystisch – malignität: bestimmte US Zeichen- vaskularisation), lymphknoten
- Scintigraphie: 99mTc (K-Ind:Gravidität)
- CT, MR...
- FNAB, intraop. Gefrierschnitt

Diagnosestellung – welche Untersuchungen in welcher Reihenfolge?

<u>Obligatgorische</u> Untersuchungen:

- Körperliche Untersuchung
- Labor: TSH, T3, T4, event. Antikörper
- **Ultraschall**! Auch wenn ein Knoten von CT, MR, oder PET-CT beschrieben war!
- Thorax RTG und Trachea (Dyslokation?)
- HNO Untersuchung: Status Aufnahme
- Tumor? Onko-team!

Diagnosestellung – welche Untersuchungen in welcher Reihenfolge?

Fakultative Untersuchungen:

- Spez. Immunologische Untersuchungen (zusammenarbeit mit Endokrinologen)
  TRAK (anti-TSH Ak) – Basedow. aTPO (anti-thyroid peroxidase) – Hashimoto
  Thyreoglobulin und calcitonin: bei Hystologisch oder FNAB geprüften Tumor preop. Möglich, aber seinen Wert ist unsicher. Kein „Screening“
- Scintigraphie: Knoten – nur mit normal-niedrig TSH (mögl. Hyperfunktion).
- FNAB : „kalte“ Knoten oder Verdacht von Malignität mit Ultraschall (U3-U5), oder mit Risikofaktoren. Falls Ergebnis unsicher: Operation. FNAB aus Lymphknoten: bei Verdacht von malignität, preoperativ.
- PET-CT: kann malignität nicht ausschliessen. Positive Knoten: FNAB.
- CT/MR: kein Wert nach guter US.
- Basedow-Graves mit Augensymptomatik: Ophthalmologische Untersuchung
- Medulläres cc.: calcitonin, 24 St. Urinsammlung: metanephrin/normetanephrin, plazma metanephrin/normetanephrin, serum calcium + PTH (MEN Syndromen!!!!), Thorax+Abd. CT oder MRI, Knochenscintigraphie oder MR
- Anaplastisches cc.: Hals/Thorax/Abd./Schädel CT. Fiberoscopie: Tracheainfiltration?
- Verdacht von MEN-sy.: Endokrinologische Untersuchung und Nachfolge – genetische Untersuchungen!
- Endokrinologische Untersuchung: empfehlenswert vor jeder Schilddrüsenoperation

Chirurgische Indikationen

- Zu groß (Dysphagie, Dyspnoe – Tracheomalacia-Tracheostomie!, Dyskomfort)

commons.wikimedia.org

- Hyperthyreose: fokale/multifokale Autonomie, Autoimmunthyreoiditis rezidiv nach Isotopth., oder Isotopth. nicht Möglich (z.B. Schwangerschaft) - oder nicht akzeptiert, progressiven Exophtalmus

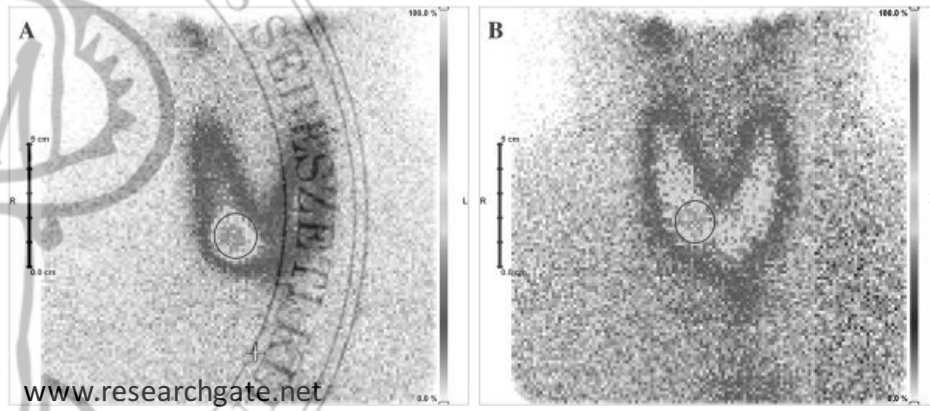

www.researchgate.net

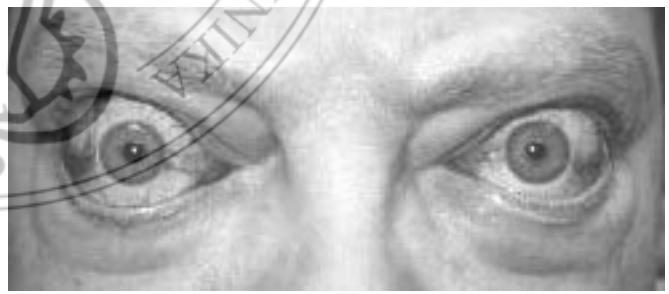

- (Verdacht) nach Malignität

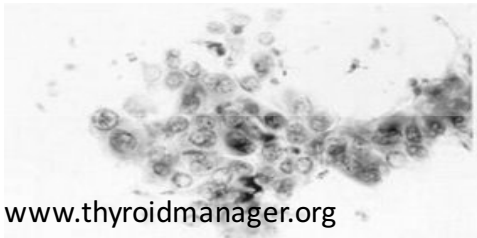
www.thyroidmanager.org

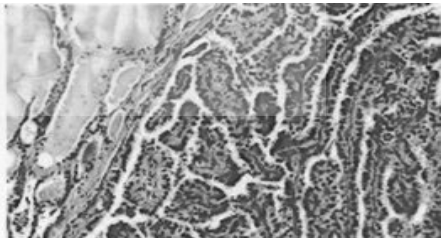

Chirurgische Eingriffe an der Schilddrüse

- Früher: Subtotale Thyroidektomie (Restgewebe 3-6 gramm), partielle Resektion
- **<u>Heute fast immer: totale Thyroidektomie, oder fast-totale Thyroidektomie</u>** (=„near-total“, Restgewebe 1-2 gramm
- Manchmal: Enukleation (solitaer Adenom, sonst gesunde Drüse)

Möglichtst Radikale Operation (totale-oder fast totale Res.) wählen! Warum?

1. Hals Operationen tragen eine große Risiko (1-3% Nervenverletzung, Blutung)
2. Endemische Struma und Basedow können Rezidivieren
3. Reoperation trägt mehr grössere Risiko (>5%)

Aber: Kein signifikante Unterschied zw. totale und fast-totale Resektion bei (kleinen) Tumoren.



Modifiziert nach http://khalidalomari.weebly.com/

Schilddrüsemalignome

T1: 2cm T2: 4cm T3: >4cm T4: extrakaps. oder undifferenz. Ka.
meistens gute Prognose; kalte Knoten: 5% bösartig , W>M (2.5x)
FNAB oft nicht diagnostisch in gut diff. Ka. (C3): malignität=kapsel/kapill. Infiltration!!
Prädisp. (differenzierte ka.): Familienanamnese, Bestrahlung, frühere Schilddrüseka.

- Differenzierte Karzinome: gute Prognose (10J Überleben ~100%, aber angioinvasiv/T4: 50%), Iodid Aufnahme+
  - Papilläres ka. (40%): Lymphknoten!! (papilläres=palpable)
  - Follikuläres ka. (30%): FNAB oft nicht diagnostisch, hämatog. Metastatisierung
- Undifferenzierte Ka.: schlechte Prognose (5-JÜR 1-10%), kein Iodid Aufnahme
  - Anaplastisch (20%)
- Medulläres Ka. (C-Zell, 10%): 5-JÜR 50-80%. MENIIa/b möglich!
- Plattenepithelka., Lymphomen, Sarkome (selten)

Schilddrüsemalignome - Behandlung

- Differenzierte Karzinome: Chirurgie + Isotopth. (peroral)
  - Früher: <1-1.5cm: nur Lobektomie
  - Heute: Totale (near tot.) Thyroidektomie. (↑Risiko für 2. Tumor)
- Undifferenziertes Ka, Medulläres Ka.: Chirurgie + Bestrahlung
  - Totale Thyroidektomie
- Differenziertes Mikrokarzinom: 1-2mm Ka. als Nebenbefund nach Resektion einer Struma
  - Observation

Lymphknoten: preop. FNAB falls, vergrößert!

- Zervikozentrale Lymphonodektomie (VI)
  - FNAB +
  - T3-T4 papillaräre Ka.
  - undiff. KA.
- Selektiv laterale Dissektion (IIa-Vb):
  - FNAB + in lat. Kompartment
- Medulläres Ka.
  - Beidseitige lymphknoten Entfernung

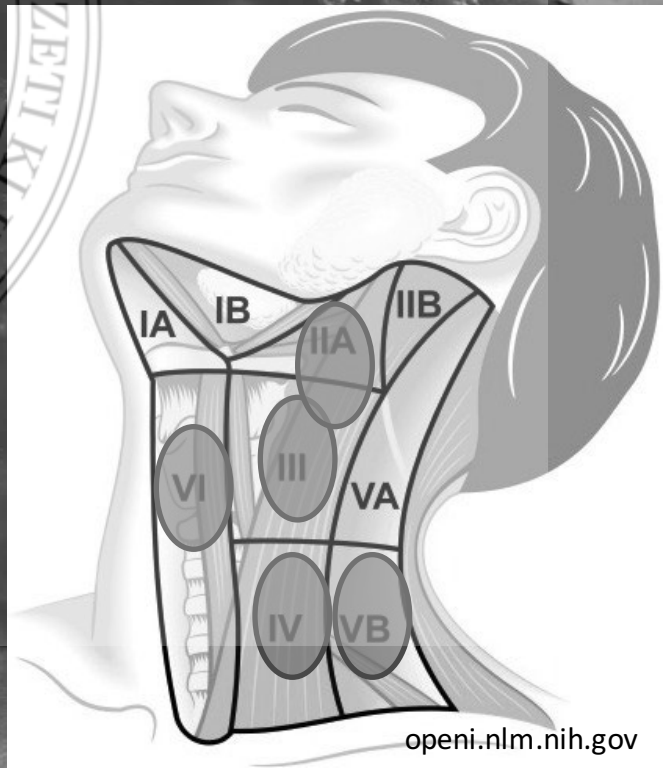

openi.nlm.nih.gov

Besonderheiten von Schilddrüsen- (und Nebenschilddrüsen) Resektion

- Kocher-schnitt (Haut und Platysma horizontal, linea mediana colli: vertikal)
  - heilt sehr schön
  - manchmal nur „1 inch“=2.5 cm
  - Platysmanaht: Nahtentfernung nach 2 Tage möglich
- Drainage
  - In meisten Fälle verwendet – Blutung!
  - Entfernung nach 24 Stunden falls nicht zu viel Flüssigkeit (<50ml)

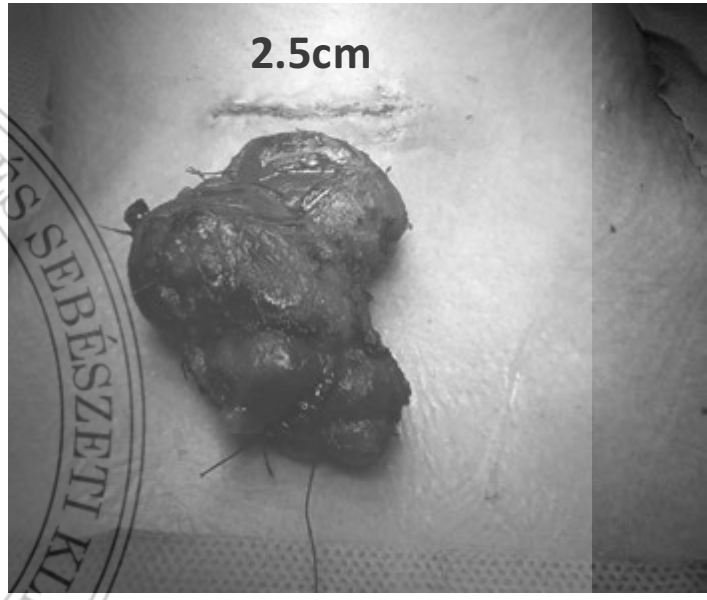



Komplikationen

- Recurrens parese: 1%. 2. op.: 5-15%!
  - 30-40% nicht längfristig (1-6 Mo.)
  - Wichtigste Risikofaktor: nicht erfahrener Chirurg (<50-100 Fälle pro Jahr!)
  - Visualisierung von Nerven wichtig, intraoperatives Neuromonitoring (??)
  - Beidseitiger Lähmung: Laterofixation/Tracheostomie
- Blutung: 1%
  - ~ 5x Risiko (allg. Ch.)
  - Tracheakompression!!
  - Sofort eröffnen (in Bett!)
  - Drainage (oder nicht?)
  - LMWH – möglichst vermeiden
- Hypocalcaemie: <1%.
  - 40% Reversibel, postop. Ca Kontrolle!!
  - Blutversorgung: art. thyr. inferior, Endarterien!!
  - Unruhe, Taubheitsgefühl, Missempfindungen und Muskelkrämpfen (Blepharospasmen, Chvostek- und Trousseau-Zeichen positiv, "Pfötchen"-Stellung der Hände
  - Depression!!

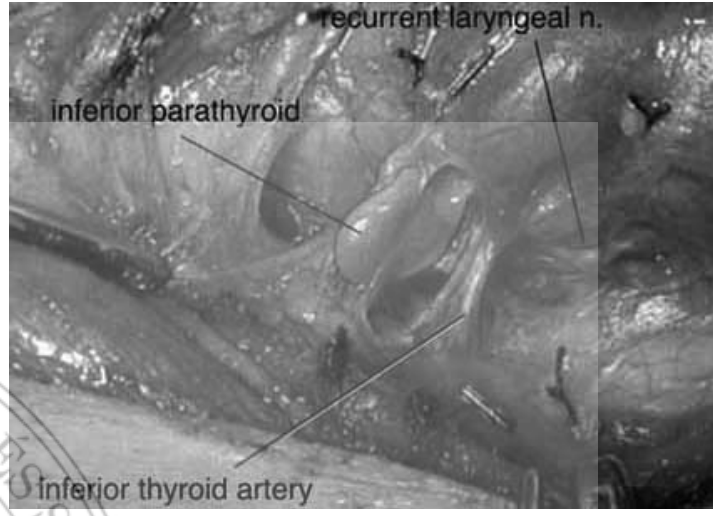

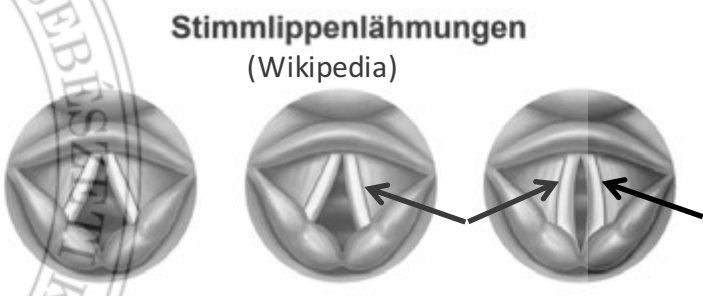

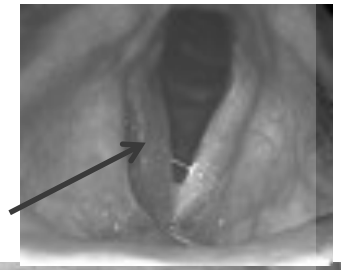

SEMMELWEIS EGYETEM TRANSZPLANTÁCIÓS ÉS SEBÉSZETI KLINIKA

Spezielle Fälle

- Hyperthyreose
  - Op. nur in Normothyreose (T3/T4) durchführen!
  - 6 Wochen preop. Thyreostatika + beta-blocker
  - Iodid Prebehandlung („Plummerung“): nicht mehr erforderlich
  - Postop.: beta blocker langsam (1-2 Wo.) abbauen
- Thyreotoxische Krise (Basedow-Koma)
  - Konservativ: Thyreostatika (thiamazol); falls Iod-haltige Kontrastmittel verursacht: Plasmapherese, sonst Iodid, Glucokortikoide, beta-blocker, Sedativa, Intensivstation!!, Fiebersenkung
  - eventuell: frühzeitgie Thyroidektomie
  - Mortalität unbehandelt: 20-50%
- Minimal-invasive Thyroidektomie
  - Endoskopisch durc Hals- oder Axillär- oder Submammär Trokareinführung (Peroral – untere Lippe), mit/ohne Gas
  - Roboter: bilat. Eingriff aus einer Seite möglich
  - Indikation: Keloid, Kosmetische Überlegung

Nebenschilddrüsen

- Zahl: variabel (Meistens 4. Bis zu 8! 5%:5.)
- Innerhalb der Schilddrüsenkapsel
- Gelblich, cca 8mm
- Blutversorgung: art.thyr. inf. (sup.)
- PTH, Kalcitonin

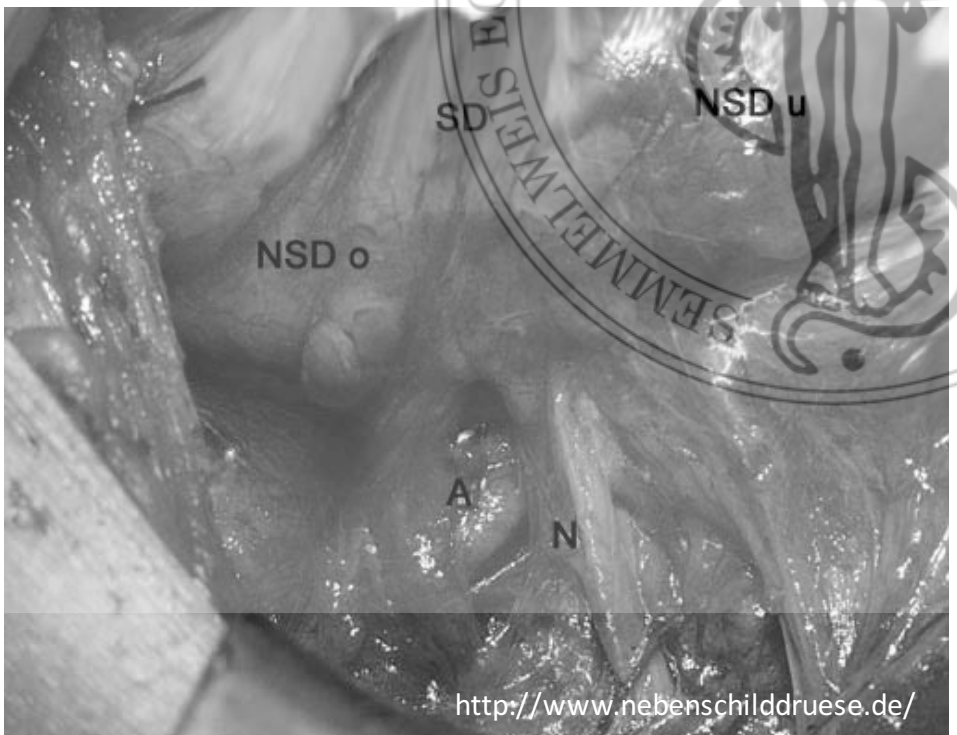

http://www.nebenschilddruese.de/

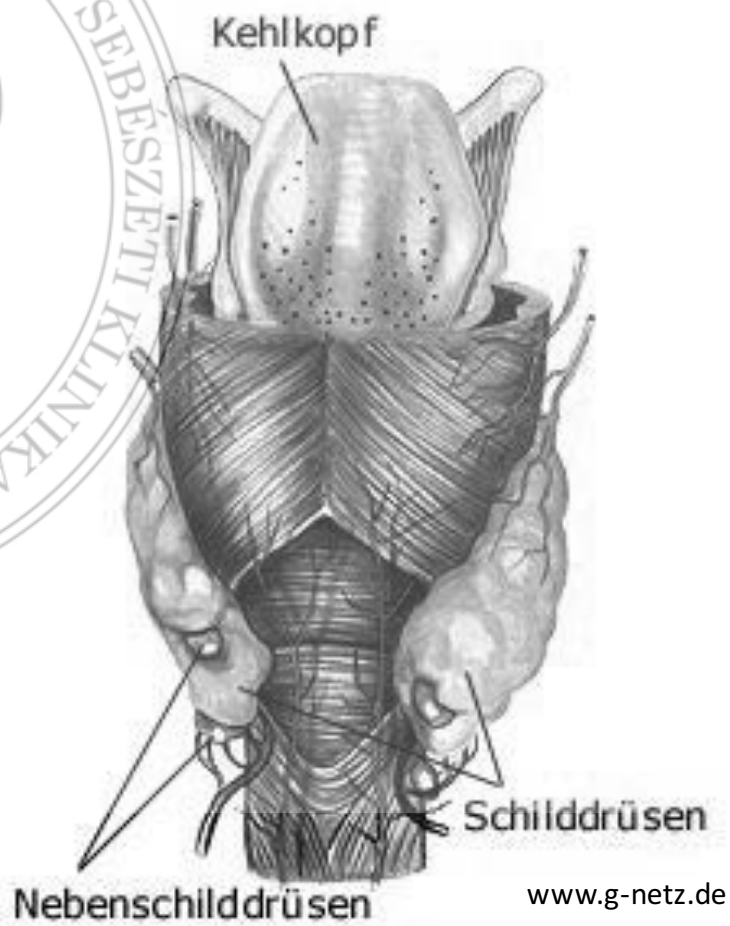

www.g-netz.de

SEMMELWEIS EGYETEM TRANSZPLANTÁCIÓS ÉS SEBÉSZETI KLINIKA

Ursachen von Hyperkalcämie

- 35% Brustkrebs mit Met. Myeloma multipl., Leukemien
- 28% Hyperparathyreose
- 10% Artefactum(Laborfehler, technische Probl. beim Blutabnahme)
- 7% D–vitamin Intox. (!!)
- 3% Thiazid Diuretika - kronisch
- 3% Hyperthyreose
- 3% Milk–alkali Sy.
- 3% Sarcoidosis
- 2% Fam. hypocalcuric hypercalcaemia
- 6% Paget, Addison, immobilität…

Hyperparathyreoidismus

- Primärer
  - Adenom: (meistens solitär; 1-4%: duplex!) 75%
  - MEN I-IIa 9%
  - Karzinom (90% hormonaktiv) 1%
- Sekundärer: Reakt. Auf Hypokalzämie (Niereninsuff., selten: malabsorption)
- Tertiärer: sekundärer Form wird autonom=autonome Hyperplasie; reagiert nicht mehr für Ca↑ 15%

SEMMELWEIS EGYETEM TRANSZPLANTÁCIÓS ÉS SEBÉSZETI KLINIKA

Hyperparathyreoidismus

- Heute häufig Zufallsbefund (Labor)
- Symptomen: Hyperkalzämie. Trias des HPT: „Stein-, Bein- und Magenpein"
- **Dg.:** Labor (Ca, PTH, Urin. Ca in renaler Insuff. Kann niedrig sein.), RTG (Skelett-demineralisation).
  - Lokalisation preop.: Sonographie, 99mTc-MIBI Szintigraphie, CT, SPECT-CT
  - Lokalisation intraop.: Labor (PTH 0min. 15min., spät), intraop. Scintigraphie, intraop. Hysto, intraop. Labor aus Drüsenaspirat
- MENI, IIa ausschliessen! (Schilddrüsediagnostik, Katecholamine, Hypophysishormone)

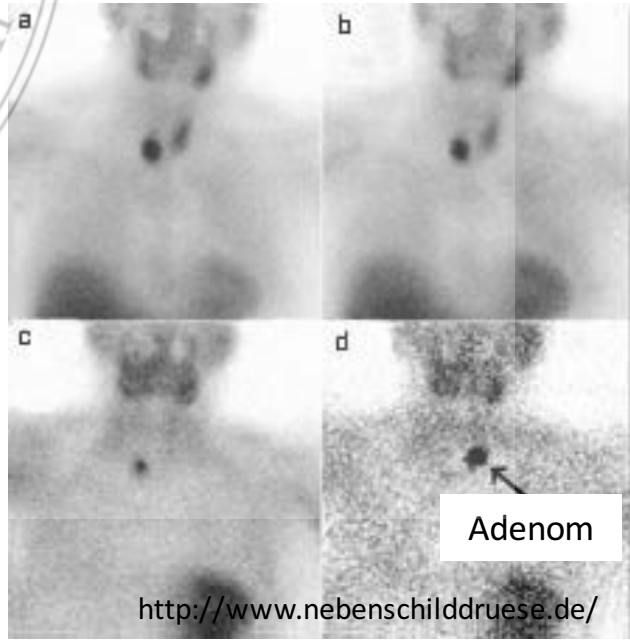

http://www.nebenschilddruese.de/

Therapie

- Konservativ
  - sekundär (chronische Hypokalzemie, reagiert noch)
    - Niereninsuff.: Phosphatbinder, Vit. D oral,
    - Intestinal: Vit. D parenteral
- Operativ:
  - Primär (mit Symptomen: sofort, asymptomatisch: 50% wird in 5 Jahren symptomatisch: wenig warten!)
  - Sekundär: falls nicht reagiert (=tertiär)
  - Karzinom

Chirurgische Versorgung

- Adenom
  - das betroffene Epitelkörperchen wird entfernt (gezielte Entfernung)
  - Intraop.: PTH (unter 30% ab 5 min.), Schnellschnitt, Aspirat-labor
- Hyperplasie
  - alle 4 entfernen + ½ reimplantieren (M. Sternocleidomastoideus)
  - Kryoconservieren: reimplantieren falls hypoparathyreotisc (M. Brachioradialis) = AUTOTRANSPLANTATION
- Karzinom
  - Radikale Entfernung + ipsilateral Lymphknoten Entfernung

Schwierigkeiten

- MIBI-scan: vielmals falsch negativ. Höschste Wert: ektopische Schilddrüsen.
- Intraop.-scan: falls alle 4 Drüsen werden aufgesucht, kann eine 2. Microadenom identifizieren (4% positiv)

Falls preop. lokalisation negativ (MIBI, UH)

- Untersuchung wiederholen: erfahrener Radiologe (MIBI, SPECT-CT, UH)!
- operieren, möglichts mit intraop.-scan
- andere Ursache: osteoklastische Metastasen (Mammakarzinom), paraneoplastisches Sy., Sarkoidose

Nebennieren

- gelb
- wiegt beim Menschen etwa 5 bis 15 Gramm, ist ca. 4 cm lang, 4 cm dick und ungefähr 2 cm breit.

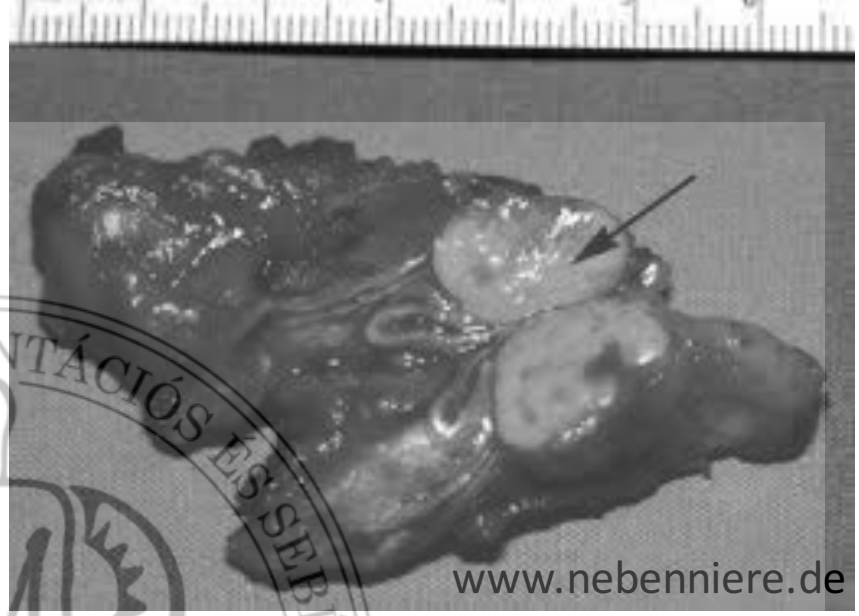
www.nebenniere.de

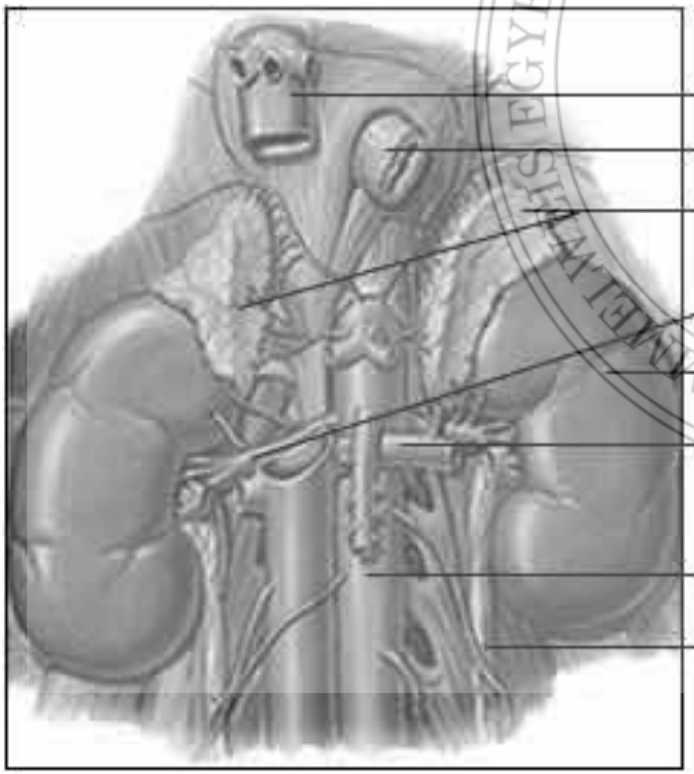

homepage.smc.edu

SEMMELWEIS EGYETEM TRANSZPLANTÁCIÓS ÉS SEBÉSZETI KLINIKA

Nebennieren

Nebennierenrinde

- Z.glomerulosa (Ald.)
- Z.fasciculata (Cort.)
- Z.reticularis (Sexualst.)

Nebennierenmark (Adr.,Noradr.,Dop.)

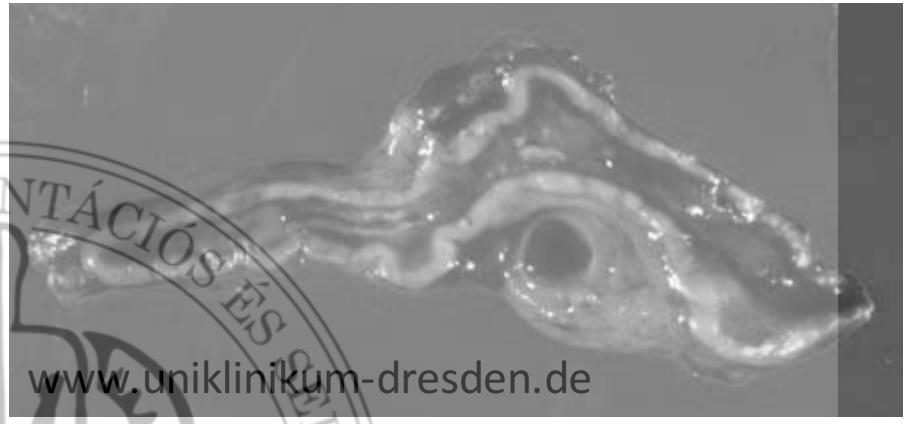

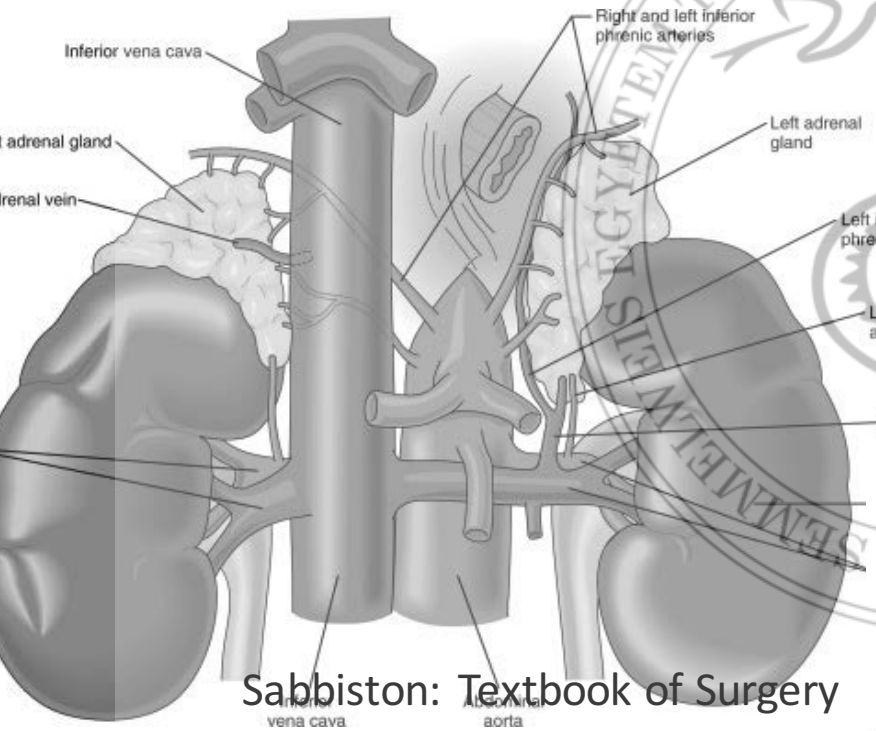

3 Arterien (meistens 1-2 Dominant)
1 Vene
Retroperitoneal!

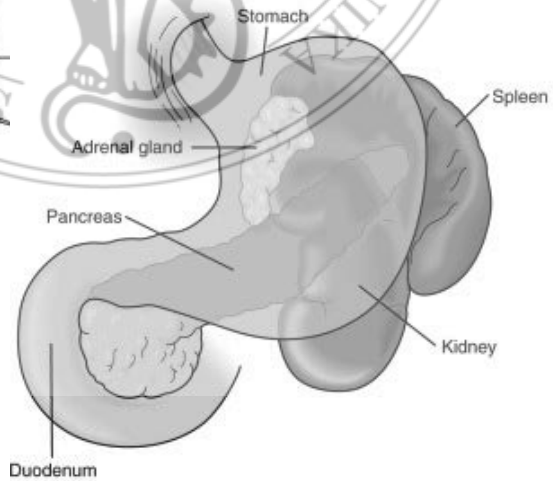

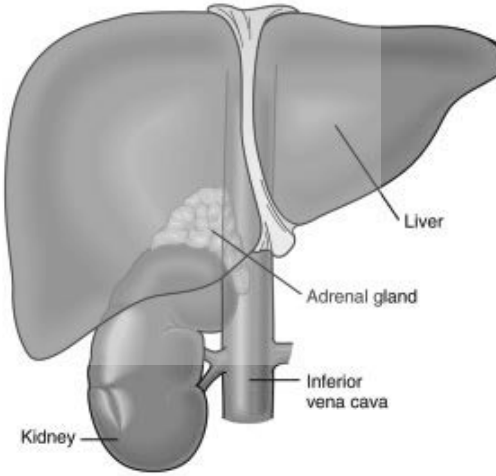

Sabbiston: Textbook of Surgery

Funktionsstörungen

- Nebennierenrindenüberfunktion
  - Primär=adrenale Genese (adenom, karzinom)
  - Sek.=Hypophyse
- Nebennierenrindenunterfunktion
  - Prim. (Addison sy. nach Adrenalektomie, Karzinommetastasen, Autoimmun (50%), Entzündung/Sepsis…)
  - Sek.=zentrale insuff. (z.B. Sheenan Sy.)
- Nebennierenmarküberfunktion = Phäochromozytom
- Nebennierenmarkunterfunktion: klinisch stumm

Cushing-syndrom

- Primär (Adenom>Karzinom>idiopatische Hyperplasie-beidseitig!), sekundär (Hypophyse/paraneoplastisch), iatrogenes!
- Anamnese sehr lange (4 J!!)
- Gewichtzunahme – Stammfettsucht (95%), Hypertonus (90%), Osteoporose (60%), sexuelle Dysfunktion
- Dg.: Labor (kortizol, ACTH, Dexamethason-Hemmtest), CT/MRT, Selektive Katetherisierung der Nebennierenvenen: Hyperplasie vs. Adenom.
- Operativ:
  - Adenom, Karzinom: **einseitge Adrenalektomie**
  - Hypophysen-tumor: Neurochirurgie (oder Irrad.)
  - Bilat. Hyperplasie, oder Zentraler Cushing ohne Adenomnachweis: **bilat. Adrenalektomie**
- Palliativ
  - Radiatio
  - Blockade der Kortisolsynthese + Dexamethason Substitution

Phäochromozytom

- Sporadisch (90%), gen. – in Komb. mit anderen Erkrankungen: MEN sy., Neurofibromatosis, Hippel-Lindau…
- Nicht regulierte Katecholaminausschüttung
- **10% Regel: 10% Kindesalter, 10% bilateral, 10% bösartig, 10% famlilär, 10% multiplex, 10% extraadrenal**
- Predisp. Alter: 20-50J
- Sy.: arterielle Hypertonie, Kopfschmerzen, Tachykard., Palp., Tremor; Diabetes, Gewichtverlust…

H-Trias: Hypertonie, Hyperglykämie, Hypermetabolismus

- Phaeo. steht in der Hintergrund von 1-2% in aller Hypertonien (Autopsiedaten) – stark **unterdiagnostiziert**!!
- Dg.: <u>Hormonbestimmung</u> (Metanephrin, Vanilinmandelsäure – 24 Urinesammlung), MENII aussschliessen (chromogranin, Kalzitonin)!!; <u>Lokalisationsdiagnostik</u> (CT, Szintigraphie: bilat., extraadr.!!)

Operative Behandlung - Phäochromozytom

- Ind.:

  unilat.: meistens

  MEN: beidseitige subtotale Adrenalektomie

Preop. Alpha- und betablocker th. 1-2 Wochen preoperativ!! Sonst: Kreislaufkrise bei Manipulation!!

- Laparoskopisch bis zu 5-6 cm Durchmesser
- Unterbindung der Nebennierenvenen möglichst schnell, aber: Krieslaufdepression möglich, vasopressor th. Vielmals nötig
- Postop.: Intensivstation

- Bessert sich der HT nicht -> SPECT

Primärer hyperaldosteronismus = Conn-Syndrom

- 1/3: Adenom, 2/3: bilaterale Hyperplasie (!), Karzinom: selten (0.5%)
- Klin.: HT 85%, Hypokalaemie, Polyurie+Polydipsie möglich (Tubulopathie)
- Labor: Aldosteron, Na/K, renin (primär vs. sekundär)
- (CT), MRT, Nierenvenenkatheterisierung
- Op.: Adenom, Karzinom
- Hyperplasie: konservativ! Aldosteron-Antagonisten!

Adrenogenitales Syndrom

- Angeborene Enzymdefekte, Adenom/Karzinom, Hyperplasie
- Op. Indikation: Tumornachweis
- Sonst: Hormonersatz/Antiandrogene

Klinisch stille Nebennierentumoren = „Inzidentalome“

Häufisgste Nebennierentumoren:

			Prävalenz, %
Russl (1941)	Autopsie (>1 cm)	131/9000	1.5
Kokko (1967)	Autopsie (>5 mm)	21/1495	1.5
Hedeland (1967)	Autopsie (>2 mm)	64/739	8.7
Glazer (1982)	CT	16/2200	0.7
Abecassis (1985)	CT	19/1459	1.3
Belldegrun (1986)	CT	88/12000	0.7
Herrera (1991)	CT	259/61054	0.4

1-10% CTs zeigt Nebennieren „Inzidentalomen” – 80% Hormon inaktiv
3cm: 5% malign. Wahrscheinlichkeit
5cm: 20% malign. Wahrscheinlichkeit

Labor: Ausschluss der Hormonaktivität (falls positiv -> Op.)
Bis 3cm: Beobachtung, Kontrolle alle 6 Monate
>3-5cm: Operation

FNAB: möglichst vermeiden!! Kann nicht zw. benigne und maligne primärtumoren unterscheiden + kann hypertensive Krise provozieren (falls Phäochromozytom)

SEMMELWEIS EGYETEM TRANSZPLANTÁCIÓS ÉS SEBÉSZETI KLINIKA

Nebennierenkarzinom

- SI: T1 <5cm
- SII: T2 >5cm
- SIII: T3 infiltrierend oder N1: reg. Lk-Befall
- SIV: M1

Radikale Entfernung der Nebenniere (Adrenalektomie)
+ paraaortale/parakavale Lk-Dissektion
+ Chemotherapie

SI-SII:	5-JÜR	60-80%
SIII:	5-JÜR	40%
SIV:	5-JÜR	<1 J

SEMMELWEIS EGYETEM TRANSZPLANTÁCIÓS ÉS SEBÉSZETTUDOMÁNY

Nebennierenentfernung

Indikationen:

- Nebennierenrindenüberfunktion
  - Primär = adrenale Genese
    - meistens Adenom, selten Karzinom: unilat. Adrenalektomie
    - noch seltener: bilat. Hyperplasie: bilat. Adrenalekt., aber nur in Cushing sy.
  - Sekundär
    - zentraler Cushing ohne Hypophysisadenomnachweis
- Nebennierenmarküberfunktion
  - Phäochromozytom (mal.: 10%)
    - Bilat. 10%, Extraadrenal: 10%
- Hormon-inaktive Nebennierentumoren (falls >3-5 cm)
  - „Inzidentalome“ – meistens Adenom
  - Metastasen!! „Metastaseorgan“ – gute Vaskularisation (Bronchial-, Nierenzell-, Mamma-, Magenkarzinom, Melanom)

Nebennierenentfernung

- Meistens laparoskopisch (Laparotomie: zu groß, infiltrierend, konversion wegen Blutung…)
- Transperitoneal oder Retroperitoneoskopich
- Offen: Subkostalschnitt

NET (Neuroendokrin Tumoren) = APUDomen

- Mehrere Zelltyps – heute mindestens 40 vershiedene Zellen
- Endokriner Anteil des Nervensystems
- „entop“ oder „ektop“ (Zellen die an ihren Stelle physiologish/nicht phsiologisch sind)

Aufteilung nach Hormonaktivität

- Insulinom, glukagonom (meistens Pankreas)
- Gastrinom (Zollinger-Ellison Sy.)
- VIPom (Verner-Morrison Sy.)
- Karzinoid (Somatostatin Prod.)
- Phäochromozytom (Nebennierenmark/symppatischer Grenzstrang
- Merkel-Karzinom (Haut, malignes neuroend. Tum.)
- Hypophysetumoren
- Kombinationen: MEN Syndromen

NET (Neuroendokrin Tumoren) = APUDomen: generelle Aufteilung

- NET: „alte" Einteilung
  - Karzinoid
  - PET (pancreatic NET)

  GEP-NET: Gastroenteropankr.-NET
  aber: Karzinoid 25% außer GEP-Syst.
  - Sonstig (medulläres Schilddrüsenkarzinom, Lungenkarzinom - Kulchitsky-Zellen), Neuroblastom, Phaechromozytom)
- WHO: NET („Karzinoid" – nicht mehr verwendet)
  - 1a: **gutartig: gut differenzierte** NET (gutartige Karzinoid, gutartige PET)
  - 1b: **niedrig maligne** (bösartig) Tu. (maligne Karzinoid, maligne PET)
  - 2: **hochmaligne**

- 2012: ENETS: revidierte Fassung der Klassifikation der neuroendokrinen Tumoren. Einteilung nach Geschwindigkeit der Proliferation anhand des ***Ki-67-Index***:
  - ✓ Grad 1 (Proliferationsindex < 2 %)
  - ✓ Grad 2 (Proliferationsindex 2 - 20 %)
  - ✓ Grad 3: neuroendokrinen Karzinom (>20 %).

Karzinoid (heute: grad 1-2(-3) NET)

- Serotonin
- Appendix 40%, Dünndarm 30%, Kolo-rektum 20%, Extraintestinal 10% (Bronchial, Ovarien…)
- 30% Multifokal!
- Metastatisierung: Leber (>2cm Dünndarm 50%)
- Karzinoid-Sy.: Flush,meist nur mit Lebermet (Laberpassage -> Serotonin wird abgebaut); Diarrhoen, Kardiopathia, pulmonale HT,
- Labor, CT, Somatostatin-Rez. Scintigraphie
- Op.: Entfernung von Primärtum. mit lymphknoten, Entfernung der Lebermetastasen, Oltx
- Med.: Serotoninantagonisten (methysergid) / Serotoninanaloga (octreotid)
- Verlauf von Ki-index abhänging!!
  - gutartige Karzinoide der Appendix: 100% 5-JÜR
  - bösartige mit Lebermet.: 20-30% 5-JÜR

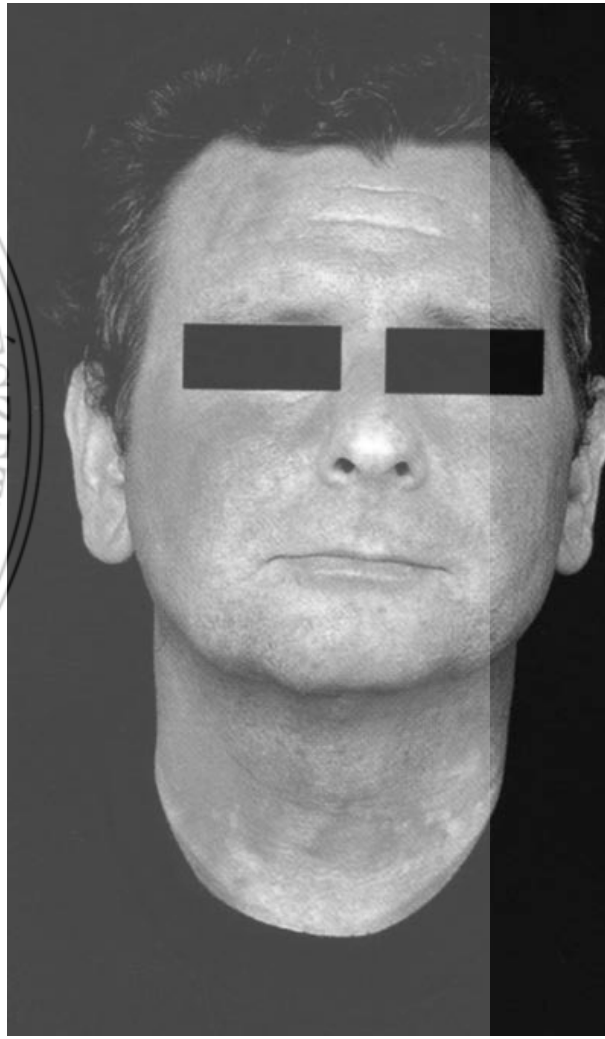

Gastrinom – Zollinger Ellison Sy.
(heute: grad 1-2(-3) NET)

- Pankreas 70-80% (ectop), Magen, Duodenum, oberes Jejunum 20% (entop)
- 2/3 Maligne! 50% Multifokal oder metastatisch.
- Maligne Gastrinom: 5%-JÜR: 40%.
- Säureprod. ↑
  - Ulkus (mpx und untypische Stellen)
  - Diarrhoen 50% (Entzündung)
  - Perforation, Strikturen, Blutung, Ösophagitis
- Dg.: Magensekretionbestimmung (MAO, BAO), Serum Gastrinanalyse, Endoskopie mit Biopsie, CT, Somatostatin-Rez. Szintigraphie
- Th.:
  - PPI
  - Op.
    - Entfernung oft problematisch: mpx/klein
    - Palliativ.: Vagotomie/Gastrektomie: selten.
  - Kemoth 5-FU: selten.

Insulinom – (heute: grad 1-2(-3) NET)

- 50% Insulin Produktion; 50% somatostatin/PP/-
- 10% mpx, 10% maligne
- Spontane hypoglykämie
- Dg.: Fastentest (Inzulin/Glu Quotient), Insulinsuppressionstest (C-peptidspiegel), US, CT, DAS (guter Blutversorgung), Intraop. Sonographie!! (meistens klein 1-2cm)
- Konz. (kein Lokalisation): Diazoxid, Som.analoge
- Resektion – auch Palliativ für Tumorreduktion

Glukagonom – (heute: grad 1-2(-3) NET)

- Sehr selten
- Leichter DM, Hautekze – wandernd
- Labor: glukagon

VIPom = Werner-Morrison-Sy. = WDHA-Sy.– (heute: grad 1-2(-3) NET)

- vasoaktives intestinales Polypeptid
  - Sekterion von Pankreas und Dünndarm ↑ ähnlich: Choleratoxin
- watery diaorrhea, hypokalaemia, hypocholrhydria
- Labor (VIP, PP, GIP), Magensekretionsanalyse, CT, angio
- Konz.: somatostatinanaloge
- Op.: Resektion oder palliative distale Pankreasresektion

SEMMELWEIS EGYETEM TRANSZPLANTÁCIÓS ÉS SEBÉSZETI KLINIKA

MEN Syndrome

- Familiär (AD) oder sporadisch
- Bei allen Tumoren der APUD-Systems auf MEN denken (Labor)
- MENII: Fam.angehörige auf C-Zell-Ka. Und Phäo. Kontrollieren, oder RET-protoonkogen Test
- MEN:
  - Ganzkörper Somatostatin-Rez. Szintigraphie
  - MENII: prophylaktische Schilddrüsenentfernung in Kinderalter
  - Erste Op.: Phäo!
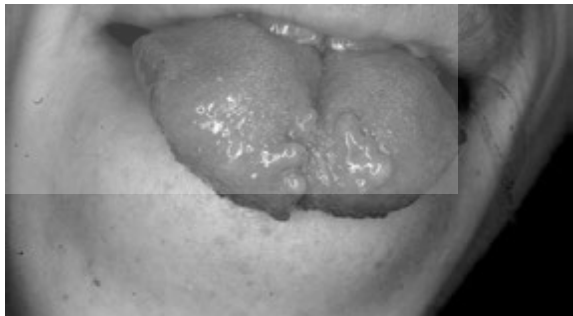
- MEN I:
  - Nebenschilddrüsenadenome
  - Pankreas/Duodenaltumoren (Insulinom, Gastrinom,…)
  - Hypophysentumoren (Adenom)
  - Karzinoid Tumoren
- MEN IIa:
  - medulläres Schilddrüsenka. (C-Zell) oder Hyperplasie
  - Phäochromozytom
  - Nebenschilddrüsenadenome
- MEN IIb:
  - MENIIa
  - Schleimhautfibrome und intestinale Ganglioneuromatose
  - Marfanoid Habitus